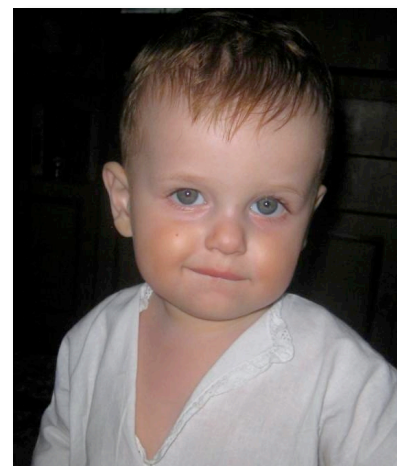


## Саша Пожидаев



*«Сами и везите!». Наши врачи отказались от умирающего ребёнка*

Когда 2-летний Саша с опухолью мозга попал в реанимацию, его родители в течение четырёх дней продали своё жильё – квартиру в Курске. Так они собирали деньги на лечение сына за границей. В эту же копилку бабушка Саши, не задумываясь, отдала деньги, которые отложила себе на похороны.

*Со дна моря*

А когда Елене потребовался реанимобиль, чтобы довезти ребёнка в московский аэропорт, местные чиновники от здравоохранения спросили: «Кто вас за границу направил?» – «Мы сами.» – «Сами и везите». Так, из отделения реанимации наполовину парализованный Саша перекочевал на заднее сиденье обычной машины. Родители забрали ребёнка под расписку. «Мы делали то, что нам подсказывало сердце, и надеялись только на Бога. Перед отъездом пригласили в больницу к сыну батюшку, который его крестил, – рассказывает «АиФ» Елена. – Батюшка взглянул на Сашу и говорит: «У него такие живые глаза. Всё будет хорошо. Главное – молись. Молитва матери со дна моря достаёт». И благословил на дорогу». За несколько часов полёта в голове Елены снова и снова прокручивались события предыдущих двух лет. Первая «зарубка» в памяти, когда Саше исполнился месяц. «В больнице поставили диагноз гидроцефалия. Требовалась срочная операция – вставить в голову шунт, который бы улучшил циркуляцию ликвора (жидкость, омывающую головной мозг) и поддерживал внутречерепное давление в норме. В больнице шунта не было. Мы ждали две недели, за это время головка у сына увеличилась. Жидкость откачивали с помощью шприца с большой иглой. Врачи почти каждый день лазили в голову Саши. Он кричал от боли. Мы держали его за ноги и за руки. Муж сам поехал в Москву и купил шунт. После операции у сына началось инфицирование шунта. В него, трёхмесячного, вливали лошадиные дозы антибиотиков. Но это не действовало. Тогда применили, как нам сказали, самое сильное лекарство. Я сидела рядом с капельницей и считала капельки этого «яда». За 10 минут должно было упасть только 5 капель, если хоть на одну больше, сын мог и умереть. Потом я услышала обрывок разговора: «А мальчик оказался очень сильным».

*Москва закрыта*

В этой больнице делать повторную операцию мы не стали. Повезли сына в тяжелейшем состоянии на машине в Воронеж, в платную клинику, где его тут же взяли на операционный стол. Там нам наконец сделали МРТ головного мозга, которое выявило опухоль размером 4,5 см. Врач сказал, что опухоль неоперабельная, а чтобы начать химиотерапию, сыну нужно подрасти. Сделав в Воронеже вторую по счёту операцию по установке шунта, мы вернулись домой. Больше полугода жили спокойно. А потом сын стал таять на глазах. Повторная МРТ показала, что опухоль увеличилась. Местные врачи сразу сказали: «Не наш уровень. Езжайте в Москву». Муж повёз все документы Саши заведующему отделением детской нейрохирургии одной из известных московских больниц. Тот спросил: «В чём я провинился? Зачем вы хотите подогнать мне такого тяжёлого ребёнка?» А на наших бумагах написал: «Рекомендовано лечение по месту

жительства». В это время дома у Саши случилось кровоизлияние в опухоль, у него частично отнялись ручка и одна ножка.

Нас забрали в реанимацию. Но местные врачи, как и раньше, ничем не обнадёживали. Куда везти сына?! Москва была для нас закрыта. Оставалась заграница. Мы разослали документы на все сайты, которые сотрудничают с западными клиниками. Но за рубежом тоже никто не хотел браться за наш тяжёлый случай. Мы получали отказ за отказом. И вдруг звонок из Израиля – от детского нейрохирурга, который входит в тройку лучших в мире. Через переводчика он задал несколько дополнительных вопросов. А потом сказал: «У вашего сына есть шанс». Мы тут же продали квартиру и полетели в Тель-Авив.

В Израиле доктор сделал Саше биопсию – взял для исследований кусочек опухоли. Когда анализы были готовы, врач был мрачнее тучи: «Я думал, у вас опухоль, которая поддаётся химии. Анализы показали другое. Чтобы быть до конца уверенным, я пошлю материал биопсии в США, в клинику, где до этого работал». И оказалось, что в израильской лаборатории действительно неправильно определили опухоль, а из Америки пришли результаты, подтвердившие догадки нашего врача. Он весь светился: «С помощью химии мы уменьшим опухоль и сможем отделить её от головного мозга». И вот уже 6 месяцев Саша проходит в Израиле курс химиотерапии. МРТ показывает, что опухоль уменьшается. У сына почти пришли в норму парализованные ножка и ручка.

Нужно ещё год проходить курсы химиотерапии и радиотерапии. Израильская клиника выставила счёт на лечение в 100 тыс. долл., – продолжает Елена. – Раньше мы ни у кого ничего не просили. В России сами покупали все лекарства, оплачивали платные клиники. Муж только на это и работал. Деньги за квартиру ушли на 6 месяцев лечения в Израиле. Наши средства закончились. Продавать нечего. Пожалуйста, помогите!» Фонд «АиФ. Доброе сердце» начинает сбор 3 млн руб. для 3-летнего Александра Пожидаева.

Если Вы хотите помочь

Если Вам нужна помощь

О фонде «АиФ. Доброе сердце»

ТЕМ, КТО ХОЧЕТ ПОМОЧЬ

Для тех, кто решил поддержать подопечных Благотворительного фонда газеты «Аргументы и факты», мы публикуем банковский счёт.

Благотворительный фонд «АиФ. Доброе сердце», номер счёта 40703810940170358401 в АКБ "Промсвязьбанк"(ЗАО), ИНН 7701619391, БИК 044525555, номер корр./сч. 3010181040000000555, для программы «АиФ. Доброе сердце» (НДС не облагается).

Образец заполнения бланка

---

Валютные переводы

Благотворительный фонд «АиФ. Доброе сердце»

Реквизиты для рублевых перечислений:

Благотворительный Фонд «АиФ. Доброе сердце»  
ИНН 7701619391, КПП 770101001  
Р/с 40703810940170358401  
БИК 044525555  
К/с № 30101810400000000555  
АКБ «Промсвязьбанк» (ЗАО) г. Москва  
в отделении 1 Московского ГТУ Банка России

Доллары США (USD) N 40703840240170358401 with  
Deutsche Bank Trust Company Americas,  
New York, NY, USA  
SWIFT: BKTR US 33  
Account No. 04410090

ЕВРО (EUR) N 40703978840170358401 with  
Deutsche Bank AG  
Taunusanlage 12, 60325 Frankfurt/Main Germany  
SWIFT: DEUT DE FF  
Account No 10094751040000

Телефон/факс (495) 221-56-28, [dobroe@aif.ru](mailto:dobroe@aif.ru)